# ZUR FRAGE

DES

# PERIPHEREN WACHSTUMS

# DER CARCINOME.

Stanford University Library
DEC 16

---

INAUGURAL-DISSERTATION

ZUR

ERLANGUNG DER DOKTORWÜRDE

DER

HOHEN MEDICINISCHEN FAKULTÄT

DER

RUPRECHT-KARLS-UNIVERSITÄT

ZU

HEIDELBERG

VORGELEGT VON

WILLIBALD LIEBERT,
APPROB. ARZT AUS BEUTHEN o. S.

---

Dekan: Geh. Hofrat Prof. Dr. Kehrer.
Referent: Geheimrat Prof. Dr. Czerny.

---

TÜBINGEN
VERLAG DER H. LAUPP'SCHEN BUCHHANDLUNG.
1900.

# ZUR FRAGE

DES

# PERIPHEREN WACHSTUMS

## DER CARCINOME.

---

INAUGURAL-DISSERTATION

ZUR

ERLANGUNG DER DOKTORWÜRDE

DER

HOHEN MEDICINISCHEN FAKULTÄT

DER

RUPRECHT-KARLS-UNIVERSITÄT

ZU

**HEIDELBERG**

VORGELEGT VON

**WILLIBALD LIEBERT,**
APPROB. ARZT AUS BEUTHEN o. S.

---

Dekan: Geh. Hofrat Prof. Dr. Kehrer.
Referent: Geheimrat Prof. Dr. Czerny.

---

TÜBINGEN
VERLAG DER H. LAUPP'SCHEN BUCHHANDLUNG.
1900.

DRUCK VON H. LAUPP JR IN TÜBINGEN.

Meinen lieben Eltern

in dankbarer Verehrung

gewidmet.

Gross und achtunggebietend sind die Errungenschaften, welche die pathologische Histologie, wie die übrigen histologisch-biologischen Wissenschaften, dem Mikroskop zu verdanken haben. Trotz alledem kann man nicht behaupten, dass die mikroskopische Forschung überall die wünschenswerte Einigung der Autoren erzielt hätte. Es gilt dies unter anderem ganz besonders für das Wachstum der Geschwülste, welches mit Vorliebe an den epithelialen Tumoren studiert wurde und, wie man glauben sollte, gerade hier, wo Parenchym und Stroma zumeist so deutlich von einander zu unterscheiden sind, am leichtesten zu einem allseitig befriedigenden Resultat führen musste. Im Vordergrund des Interesses stehen hinwiederum die malignen Epithelgeschwülste, die Carcinome. Allein die in der ziemlich umfangreichen Litteratur von den Forschern speciell über das periphere Wachstum von Carcinomen niedergelegten

Anschauungen stehen sich auch heute noch recht schroff gegenüber. Einen recht triftigen Grund hiefür gibt Hausemann[1]) an, indem er meint: „Kein Mensch hat jemals einen Tumor unter dem Mikroskop „entstehen sehen. Alle Angaben hierüber, wenn sie auch noch so „lebhaft geschildert sind, sind Kombinationen und Divinationen aus „fixen Objekten."

Hierin liegt aber eine erhebliche Gefahr für die Wissenschaft, eine Gefahr, die um so mehr hemmend auf die entgültige Klarlegung gewisser Verhältnisse einwirken muss, je weniger sich der Untersucher dem Banne fast eingeimpfter Doktrinen zu entziehen vermag; je weniger er sich dessen bewusst wird, dass er z. B. histologische Bilder vielleicht nur unter dem Einfluss recht zweifelhafter Lehren beurteilt und für längst bewiesen hält, was noch dringend des Beweises bedarf.

Wenn wir von einem Wachstum einer Geschwulst sprechen, so kann man hierbei ganz allgemein verschiedene Phasen und Modi unterscheiden. Einmal können wir uns fragen: „Wie entsteht ein Tumor? Welches ist seine Histogenese?" Dann wieder: Nach welcher Dimension wächst er hauptsächlich aus, in die Tiefe, in die Höhe, oder in die Breite? Wächst er aus sich heraus, d. h. lediglich durch Vermehrung seiner specifischen Elemente, oder findet ein appositionelles Wachstum statt, d. h. werden gewisse benachbarte Elemente unter irgend welchem Einfluss derart umgewandelt, metaplasiert, dass sie als neue „specificierte" Elemente an die alten Tumorbestände sich anlagern und anpassen, dass sie mit letzteren schliesslich ein harmonisches Ganzes bilden — ein Wachstum, welches wir bei der Bildung von Krystallen in gesättigten Salzlösungen finden? Und fernerhin können wir uns fragen: „Wächst der Tumor diskontinuierlich oder kontinuierlich fort, besteht er aus vielen isolierten Herden oder bildet er ein organisches Ganzes?

Uns interessiert hier nur die Frage: „Wie wächst ein Carcinom in die Breite? Wie vollzieht sich sein peripheres Wachstum?

Wie ein kurzer Litteraturüberblick zeigen wird, sind die Autoren sich heute darüber noch nicht einig. Es wird nicht immer leicht sein, die Angaben über Krebshistogenese von denen über das periphere Wachstum von einander zu trennen, und zwar deshalb, weil die peripheren Partien des Krebses häufig auch zum Studium seiner ersten Entwickelung benutzt wurden, was nach der Ansicht

1) Die mikroskopische Diagnose der bösartigen Geschwülste. 1897. p. 154.

der Einen zulässig, nach den Anderen wieder unstatthaft ist.

Hier möchte ich gleich voraus bemerken, dass ich mir der Unvollständigkeit meiner Litteraturangaben bewusst bin. Es liegt auch gar nicht in meiner Absicht, bereits in der vorliegenden Arbeit eine möglichst vollständige Litteraturübersicht zu liefern. Nur die Hauptvertreter und -gegner bestimmter Theorien sollen Berücksichtigung finden.

Zunächst drehte sich alles um die Frage: „Woher stammen die Krebszellen und wo haben wir überhaupt bei einem Krebs dessen jüngste Stadien zu suchen, in der Peripherie oder im Centrum der Geschwulst?"

Virchow[1]), der Begründer unserer Cellularpathologie, liess die Krebszelle durch einen metaplastischen Process sich aus den Zellen des angrenzenden Bindegewebes entwickeln, verlegte also die jüngsten Stadien an die Peripherie des Krebsknotens und lehrte, dass man sich die Histogenese des Krebses ganz ebenso vorzustellen habe. Damit trat er jener älteren Anschauung Rokitansky's[2]) entgegen, nach welchem bei grösseren Krebsen gerade die centralen, narbigen Teile die jüngsten Entwickelungsphasen seien. Rokitansky musste zu diesem, uns heute sonderlich vorkommenden Trugschluss gelangen, weil er noch allzusehr im Banne der Humoralpathologie stand und annahm, dass sich zunächst bindegewebiges Narbengewebe bilde, welches an seiner Peripherie eine Art Krebslymphe secernierte, aus welchem, ähnlich wie die Krystalle aus einer Salzlösung, sich Krebszellen gewissermassen herauskrystallisierten. Die zuerst gebildeten Zellen würden von den jüngeren Generationen immer weiter peripherwärts gedrängt. Die Pathologen haben sich nun bezüglich der Frage nach den jüngsten Stadien des Carcinoms, mutatis mutandis, der Virchow'schen Ansicht angeschlossen, und es änderte sich ihre Stellungnahme wenig durch die fundamentalen Untersuchungen Thiersch's[3]) und Waldeyer's[4]), welch letztere den, allerdings von Virchow[5]) und z. T. von Klebs[6]) wohl immer noch nicht anerkannten Beweis von der Abstammung der Krebszellen von den Deck-

1) Cellularpathologie und Onkologie. Bd. I. Kap. 2.

2) Lehrbuch der pathol. Anatomie. Bd. I. 1855.

3) Der Epithelialkrebs, namentlich der äusseren Haut. Leipzig 1865.

4) Die Entwickelung der Carcinome. Vichow's Archiv. Bd. 41 und 55, sowie Volkmann's Sammlung klin. Vorträge. Nr. 33.

5) Zur Diagnose und Prognose des Carcinoms. Virchow's Arch. Bd. 111.

6) Allgemeine patholog. Anatomie. Bd. 2. Ferner: Ueber das Wesen und die Erkennung der Carcinombildung. Deutsche med. Wochenschr. 1890.

und Drüsenepithelien lieferten. Und wenn Köster[1]) vor drei Decennien etwa die Krebszellen als Abkömmlinge gewucherter Lymphgefässendothelien ansah, so haben spätere diesbezügliche Untersuchungen die Unrichtigkeit seiner Ansichten nachgewiesen und dargethan, dass es sich in einem Teil der Fälle um autochthon entwickelte Endotheliome oder Lymphangiosarkome, in einem anderen Teil um in Lymphbahnen eingedrungene echte Carcinome handelte, die hier fortwucherten, ohne dass das Lymphendothel ebenfalls in carcinomatöse Wucherung geriet und das Carcinom durch Apposition an seiner Peripherie vergrösserte.

Seit den Thiersch-Waldeyer'schen Mitteilungen haben nun vor allen Hauser[2]), Zahn[3]), Israël[4]), Lubarsch[5]) u. A. sich bemüht, den kontinuierlichen Uebergang der normalen Deck- und Drüsenepithelien in die Krebsalveolen, bezw. -Stränge nachzuweisen. Sie alle haben über Genese und peripheres Wachstum des Carcinoms etwa folgende Vorstellung: Am Fundus einer Magendrüse z. B. wandeln sich zunächst einige Epithelzellen in Krebszellen um. Dieselben wuchern in mehr oder weniger breiten, entweder von vornherein soliden, oder zunächst noch den drüsigen Bau nachahmenden „adenomatösen" Zellsträngen in die Submucosa aktiv hinein, durchsetzen die Muscularis mucosae und wuchern dann immer weiter, sich vielfach seitlich verzweigend. Früher oder später erfolge der Einbruch in die Lymphbahnen und die weitere Proliferation innerhalb derselben mit dem schliesslichen Ausgang in Metastasenbildung. Entweder gleichzeitig mit dem ersten Drüsenschlauch oder auch nach und nach kämen die unmittelbar angrenzenden oder auch weiter entfernte Drüsenschläuche an die Reihe, welche denselben Veränderungen anheimfielen, gleichfalls Krebszapfen in die tieferen Gewebsschichten hinabwuchern liessen, welche sich mit den älteren Krebsmassen, ganz wie es der Zufall mit sich bringt, konfluieren. In dem so immer weitere Bezirke krebsig degenerierten, nähme der Krebs an Flächenausdehnung zu. Ganz analog erklären sie Entstehung und peripheres Wachstum der Hautkrebse.

---

1) Die Entwickelung der Carcinome und Sarkome. Würzburg 1869.

2) Das Cylinderzellencarcinom des Magens und Dickdarms. Jena 1890.

3) Beiträge zur Histogenese der Carcinome. Virchow's Archiv. Bd. 117.

4) Ueber die ersten Anfänge des Magenkrebses. Berliner klin. Wochenschrift. 1890.

5) Ueber den primären Krebs des Ileum. Virchow's Arch. Bd. 111. S. 280.

Allein, bereits v. Recklinghausen machte in einer Sitzung des naturwissenschaftlichen Vereins in Strassburg im Jahre 1893 darauf aufmerksam, dass diese Theorie von dem peripheren Wachstum der Carcinome ganz entschieden zu einseitig sei. In der Peripherie grösserer Krebse finde man allerdings sehr häufig direkten Kontakt zwischen normalem und Krebsepithel, ja sogar innige Verschmelzungen beider Epithelarten. Doch dürfte man solche Stellen nicht ohne Weiteres für einen Beweis multiplen primären Tiefenwachstums und dadurch bedingter peripherer Vergrösserung eines Carcinoms ansprechen. Sehr oft würde wahrscheinlich ein solcher Wachstumsmodus dadurch vorgetäuscht, dass das einmal in die Tiefe gedrungene Carcinom aus irgend welchem Grunde sein Tiefenwachstum aufgab, parallel zur Oberfläche gerichtete Ausläufer aussprossen liess, von denen gelegentlich auch schräg oder mehr vertikal gegen die bisher normale Epitheldecke gerichtete Krebszapfen ausgingen, welche sich mit letzterer sekundär, bis zur innigen Verschmelzung beider Epithelmassen, in Verbindung setzten.

Dieser Einwand v. Recklinghausen's scheint nicht allgemein bekannt zu sein, denn ich finde denselben nur von Lubarsch[1]) angedeutet. Wohl unabhängig hiervon vertritt Ribbert[2]) seit Jahren in zahlreichen Arbeiten den von v. Recklinghausen nur für einen Teil der Krebse angenommenen Standpunkt, und zwar als den ausschliesslichen. Nach Ribbert giebt es keinen anderen Modus des peripheren Wachstums der Carcinome, als denjenigen, welchen v. Recklinghausen nur als gelegentlich möglich hinstellte. Man habe sich bisher überdies durch falsch gedeutete Befunde an der Peripherie ulcerierter Krebse auch eine ganz irrige

1) Cf. Lubarsch-Ostertag. Ergebnisse der allgemeinen Pathologie u. s. w. 1895. 2. Abtlg. pag. 446.

2) a) Carcinom und Tuberkulose. Münchener med. Wochenschrift 1894. Nr. 17. b) Histogenese des Carcinoms. Virchow's Archiv. Bd. 135. 1894. c) Centralblatt für pathol. Anatomie. Bd. V. 1894. d) Histogenese und Wachstum des Carcinoms. Virchow's Archiv. Bd. 141. 1895. e) Entstehung der Geschwülste. Deutsche med. Wochenschr. 1895. Nr. 1—4. f) Pathologisches Wachstum der Gewebe. Bonn 1896. g) Entstehung der Geschwülste. Deutsche med. Wochenschr. 1896. Nr. 30. h) Lungencarcinom. Ibid. 1896. Nr. 11. i) Ueber Rückbildung an Zellen und Geweben und über die Entstehung der Geschwülste. Bibliotheca medica. 1897. Abtlg. C. H. G. k) Bemerkungen zu dem Aufsatze von G. Hauser. „Beiträge zur Histogenese des Plattenepithelkrebses und zur Lehre vom regionären Recidiv Thiersch's" in Ziegler's „Beiträgen zur pathol. Anatomie und allgem. Pathologie. Bd. 23. H. 1. l) Zur Geschwulstfrage. Münchener med. Wochenschr. 1898. Nr. 25. S. 774.

Theorie über die Histogenese derselben konstruiert.

Ich kann nicht umhin, kurz anzudeuten, wie Ribbert sich die Histogenese des Carcinoms vorstellt, um so weniger, als er gerade hierdurch, wenn seine Eingaben einwandsfrei wären, am sichersten bewiesen hätte, wie wenig brauchbar die bisher ziemlich allgemein und einseitig benutzten Bilder an den Randpartien bereits grösserer Carcinome für das Studium ihrer Histogenese sind.

Ribbert hat sich bekanntlich die Anschauung gebildet, dass man es in den allerersten Stadien der Carcinomentwickelung nicht mit einem primären aktiven Vordringen des Epithels in die Tiefe zu thun habe, sondern mit einer sekundären Wucherung von Epithelien, die durch entzündlich neugebildetes Bindegewebe entweder einzeln oder in Haufen aus dem organischen Zusammenhange mit den Epithelstraten getrennt und so, post partum, vielleicht auch schon intrauterin verlagert und versprengt werden. Die so isolierten Epithelzellen könnten nunmehr, dem physiologischen Einfluss des Nachbarepithels entzogen, ihre, ihnen physiologisch zukommende, keineswegs pathologisch gesteigerte Wucherungsfähigkeit zur Geltung bringen.

So ist R. in gewissem Sinne ein Vertreter der alten Cohnheim'schen [1]) Lehre von der Aetiologie der Geschwülste geworden, wenn auch in modificierter Form. Denn Cohnheim nahm für alle Tumoren embryonal angelegte und versprengte Keime an, desgleichen Hasse [2]).

Wie Ribbert sich das weitere Wachstum eines so entstandenen Krebses, besonders dessen Uebergreifen auf die der Fläche nach benachbarten Teile vorstellt, habe ich schon kurz erwähnt.

Diese Lehren Ribbert's erregten bald ziemliches Aufsehen und führten zu einer, wohl heute noch nicht ganz abgeschlossenen Polemik. Es bewegte sich der Streit bald mehr um die Histogenese, bald um das periphere Wachstum des Carcinoms, so wie darum, ob man immer sicher sei, dass es sich hier um wirkliches primäres Tiefenwachstum, dort wieder um sekundäre Vereinigung von Carcinomzellen mit normalem Epithel handle? Ob man die Randpartien grösserer, besonders ulcerierter Tumoren zu histogenetischen Studien verwenden könne oder nicht? — Ferner stritt man sich um die Bedeutung der keineswegs konstant beobachteten Bindegewebswucherung und Granulationsbildung bei Krebsen.

1) Allgemeine Pathologie. 2. Aufl. 1882. Bd. I. S. 727.

2) Die Beziehungen der Morphologie zur Heilkunde. Leipzig 1879.

Es kann nicht meine Aufgabe sein, auf alle diese Streitfragen näher einzugehen; vielmehr möchte ich nur kurz andeuten, was Ribbert's Gegner hauptsächlich gegen seine Darstellung über das periphere Wachstum der Carcinome eingewendet, inwieweit sie dieselbe als zu Recht bestehend anerkannt haben, und was Ribbert seinerseits wieder zur Rechtfertigung seiner Ansichten herbeigeführt hat.

Vor allem war es Hauser[1]), der durch seine Aeusserungen über die Bedeutung der Bindegewebswucherung und die gegenseitige Durchwachsung von Epithel und Bindegewebe bei beginnenden Krebsen Ribbert zu einer sehr interessanten Abhandlung (cf. S. 5 d. A. 2 d. p. 153) veranlasste. So meint Ribbert (l. c.), dass Hauser nur deswegen so selten die Bindegewebswucherung, bezüglich Granulationsbildung im Krebsstroma vorgefunden habe, weil er die Verhältnisse an zu weit vorgeschrittenen Tumoren, obendrein an ihrer Peripherie studiert hätte, nicht aber an wirklich ‚beginnenden' Carcinomen, welche allein einwandsfreie Bilder lieferten. Ausserdem könnten alle die Bilder, welche Hauser und andere Autoren zum Beweise einer direkten carcinomatösen Umwandlung von Drüsen u. s. w. in der Peripherie eines Krebses lieferten, auch so gedeutet werden, dass das sich allseitig ausbreitende Carcinom in die Drüsen- und Deckepithelien hineinwuchs. Um zu zeigen, zu welchen Fehlschlüssen das Studium der Randpartien zum Zwecke einer bestimmten richtigen Anschauung über die Krebshistogenese führen könne, liefert Ribbert die ausführliche Beschreibung je eines Carcinoms der Stirnhaut, des Mastdarms und des Rectums.

Das, was Hauser[2]) in dem einen Magencarcinom für eine in krebsiger Umwandlung begriffene Drüse mit beginnender Tiefenwucherung halte, sei schon deswegen als sekundäre Vereinigung anzusehen, weil beide Epithelarten, das normale und krebsige in seltenem Grade scharf gegen einander abgesetzt seien. Denn es sei undenkbar, dass eine krebsige Umwandlung nur einen Teil einer Drüse in so äusserst scharfer Abgrenzung gegen das normale Epithel befallen könnte.

Bald nach der zuletzt erwähnten Arbeit Ribbert's erschienen aus seinem Züricher Laboratorium zwei Inauguraldissertationen[3]) [4]),

1) Zur Histogenese des Krebses. Virchow's Archiv. Bd. 113. H. 3. S. 482.

2) L. c.

3) Ernst Markwalder. Ueber die Entstehung und das Wachstum des Mammacarcinoms. Zürich. 1895.

4) Biedermann. Ueber einige papillär gebaute Tumoren der Haut. Zürich. 1895.

welche ganz in seinem Sinne bearbeitet sind. Biedermann schildert zumal recht eingehend, wie in Hautpapillomen von benignem Charakter ebenfalls eine Durchwachsung von Epithel und Bindegewebe vorhanden sei, so dass man sich in der That, wie Lubarsch[1]), fragen muss: „Worin sucht und findet Ribbert einen principiellen Unterschied zwischen seinen angeblich beginnenden Carcinomen und jenen von Biedermann beschriebenen Hauptpapillomen?

Lubarsch[1]) giebt allerdings zu, dass bei einem sich eben entwickelnden Carcinom die Histogenese wohl leichter, weil unmittelbarer erkannt werden könne, will aber die absolute Unbrauchbarkeit der an den Rändern grösserer Carcinome vorhandenen histologischen Verhältnisse für das Studium der Histogenese nicht anerkennen, falls jene den von Hauser so eingehend geschilderten Befunden entsprächen; wenn nämlich, wie in den von Hauser beschriebenen Magen- und Darmcarcinomen anscheinend immer mehr Drüsen in die Tiefe zu wachsen beginnen und krebsig degenerieren. So schildert Lubarsch einen recht lehrreichen Fall von beginnendem Carcinom des Dünndarms. Er fand dicht neben einander zwei, knapp linsen- bis kirschkerngrosse Knötchen, über welchen die sonst intakte Schleimhaut wenig verschieblich war. Durch Serienschnitte erhielt er den Eindruck, dass die beiden Tumoren durchaus mit den Hauser'schen Schilderungen übereinstimmten.

Es ist zu bedauern, dass Lubarsch diese Verhältnisse nicht durch Illustrationen veranschaulicht hat. Dass atypische Epithelwucherungen vorliegen, kann nicht in Abrede gestellt werden; trotz alledem ist die Diagnose Carcinom nicht so ganz sicher. Jedenfalls müssen wir auch heute noch über die Diagnose beginnender Krebse das durchaus beherzigen, was anno 1877 Carl Friedländer[2]) hierüber schreibt.

Friedländer schrieb damals: „Es ist unmöglich, den Krebs „direkt anatomisch als Tumor mit atypischer Epithelbildung zu de„finieren. Wir können nicht sagen: atypische Epithelbildung ist „Krebs, sondern atypische Epithelbildung ist zumeist Krebs, kann „aber auch etwas anderes Unschuldiges sein. Es gehört immer noch „das klinische Bild der Malignität hinzu. Solange nun die atypisch „verlaufenden Epithelstränge nur im Gebiet des neugebildeten Ge„webes liegen, solange ist ein schrankenloses Fortschreiten, eine Ma-

1) Ergebnisse der allgem. Pathologie und pathol. Anatomie etc. 1895. II. Abtlg. pag. 446.

2) Ueber Epithelwucherungen und Krebs. Strassburg. 1877. S. 33.

„lignität der Neubildung noch nicht mit Sicherheit demonstriert; „dies ist erst der Fall, wenn man die epithelialen Massen im alten, „präformierten Gewebe zerstörend fortwuchern sieht, z. B. im Muskel, „im Knochen u. s. w.; wenn dies konstatiert, erst dann können wir „sicher sein, in der That ein destruierendes Epitheliom, mit anderen „Worten, einen ächten Krebs vor uns zu haben."

Auch Hansemann[1]) hält die Peripherie der Carcinome, wenn auch mit Vorsicht, für verwertbar zum Studium der Krebshistogenese. Ribbert's Beobachtungen über sekundäre Vereinigungen seien unleugbar richtig, spielten jedoch beim peripheren Wachstum des Carcinoms nicht jene ausschliessliche Rolle, welche R. ihnen zuschreibt. Im Gegenteil sei der von Hauser vertretene Modus des multiplen primären Tiefenwachstums der häufigere. Man müsse daran festhalten, dass bösartige Geschwülste von einer umschriebenen Stelle, gewissermassen von einer Zelle ausgehen können, und sich dann aus sich heraus vergrössern, dass sie aber auch auf grösseren Flächen gleichzeitig oder nach und nach, unabhängig von einander, entstehen und ausser der Vergrösserung von innen heraus, die natürlich immer stattfinde, durch Konfluieren und Apposition wachsen können.

Hier ist jedoch nicht an jenes appositionelle Wachstum zu denken, von welchem frühere Autoren sprachen, der Apposition durch direkten Kontakt metaplasierter Elemente, sondern von der zufälligen Anlagerung jener Krebszüge, welche von der ursprünglichen Tiefenwucherung entfernt und unabhängig eine eigene Tiefenwucherung verfolgten und hierbei mit älteren Herden verschmolzen.

Lubarsch[2]) hält Ribbert's Behauptungen ebenfalls für unbewiesen, ja nicht einmal das von Ribbert zum Beweise seiner Lehren herbeigeführte Material für einwandsfrei, weil es bereits Zerfallserscheinungen aufweise. Das gilt in der That für das von R. abgebildete Magen- und Zungencarcinom. Auch darin muss ich Lubarsch durchaus beipflichten, dass die hier vorhandene stärkere Bindegewebswucherung vielleicht nicht die Ursache der Krebsentwickelung, sondern die Folge eben jener oberflächlichen Defekte sein könne, da hier, wie in allen analogen Fällen, die verschiedenartigsten äusseren Reize bereits in die Tiefe gewirkt und sekundäre entzündliche Veränderungen angefacht haben können. Ich wenigstens halte ulcerierte, und wenn auch noch so kleine Krebsgeschwülstchen, welche

1) Mikroskop. Diagnose der bösartigen Geschwülste. 1897. pag. 156.
2) L. c.

stärkere Bindegewebsproliferation und Leukocytenansammlung zeigen, durchaus nicht für geeignet, Ribbert's Theorie von der Histogenese des Krebses zu stützen.

Weiss doch selbst der erfahrenste Kliniker nicht bestimmt, wie ein eben beginnendes, noch nicht ulceriertes Hautcarcinom z. B. aussieht. Und der meist optimistische oder messerscheue Patient hält einen wirklichen Krebs, etwa der Lippe, zumeist für etwas Harmloses, einen Ausschlag, den man mit den unglaublichsten Salben und anderen unzweckmässigen Therapeuticis bald wieder beseitigen könne. Doch der Krebs wird grösser und grösser, und schliesslich rafft sich der dadurch besorgte Patient endlich doch einmal dazu auf, den Arzt um Rat zu fragen und überlässt somit dem Histologen eventuell sein excidiertes Krebslein zum Studium von dessen Histogenese.

Dann kann aber von einem ‚beginnenden' Carcinom nicht mehr die Rede sein, und wie ich vermute, hat man dann auch nicht einmal das reine Bild eines Carcinoms vor sich. Denn, auch ohne dass vom Patienten am vermeintlichen Ausschlag gekratzt und geknetet wird, giebt es ja Gelegenheit genug zur Reizeinwirkung auf denselben: das Reiben und Scheuern der Kleider, vielleicht auch irritierende Farbstoffe, welche letztere enthalten, Atmosphärilien, das Frottieren der Haut beim Waschen, hier obendrein noch die Einwirkung von Seifenkonstituentien; bei ungenügender Reinlichkeitsliebe wieder sich zersetzender Schweiss und Hauttalg, sowie Staub und Mikroorganismen aller Art. Man denke nur daran, welch geringfügige, kaum nachweisbare Rhagaden der Brustwarze genügen, um zur eitrigen Mastitis oder gar zur tödlichen Pyämie zu führen! Die Mundhöhle, der Verdaungstraktus überhaupt, der männliche und weibliche Genitalapparat sind bekanntlich keineswegs steril, sondern beherbergen eine stattliche Flora von Mikroorganismen, die nicht geradezu pathogen zu sein brauchen, um interstitielle Processe anzufachen. Die Ingesta an und für sich, wie deren Umsetzungsprodukte darf man in dieser Hinsicht auch nicht ausser Acht lassen.

In seinem neuesten Werke[1]) geht Lubarsch noch einmal auf die von Ribbert neuerdings angeregte Frage der sekundären Vereinigung von Krebs mit normalem Deck- bezw. Drüsenepithel ein. Er nähert sich nunmehr erheblich der Ribbert'schen Auffassung, betont aber ausdrücklich, dass man wohl meist ein primäres Tiefenwachstum krebsigen Epithels von sekundären Vereinigungen

1) Zur Lehre von den Geschwülsten und Infektionskrankheiten. 1899. Bergmann-Wiesbaden. Kap. 3.

unterscheiden könne. Allerdings hatte sich Lubarsch schon früher (l. c. p. 519) ähnlich geäussert und, wohl durch ein Missverständnis, Hauser[1]) zur Erwiderung herausgefordert. Letzterer spricht nämlich die irrtümliche Ansicht aus, dass Lubarsch ‚Uebergangsbilder', d. h. jene Stellen in der Randzone grösserer Krebse, welche eine Verbindung von Carcinom mit normalem Epithelgewebe zeigen, nur dann für beweisend im Sinne eines primären Tiefenwachstums carcinomatösen Epithels halte, wenn der Uebergang zwischen beiden Epithelarten ein allmählicher sei.

Mit Recht betont Lubarsch, dass man Ribbert's Behauptungen nicht mit zweideutigen Bildern entkräften könne, sondern nur mit solchen, die mit aller Bestimmtheit nicht anders zu deuten seien, denn als ein primäres Tiefenwachstum. Einerseits schliesse ein allmählicher Uebergang von normalem zu krebsigem Epithel keineswegs eine sekundäre Vereinigung durch Heranwachsen des letzteren aus; ebensowenig eine plötzliche, schärfere Abgrenzung beider ein primäres Tiefenwachstum ganz cirkumskript carcinomatös gewordenen Epithels. Im übrigen hält jedoch Lubarsch die Häufigkeit sekundärer Vereinigungen für überschätzt. Denn selbst da, wo er mit den gewöhnlichen Färbemethoden Bilder erhalten, die ihn an dem Vorhandensein einer innigen sekundären Verschmelzung nicht zweifeln liessen, habe er mit der van Gieson-Ernst'schen Methode doch noch feine Bindegewebsfibrillen zwischen den beiden Epithelarten nachweisen können, was er auf die bedeutende Widerstandsfähigkeit des Bindegewebes sowie der Membranae propriae der Drüsen gegen die andrängenden Krebsmassen bezieht. Sobald diese überwunden, könne die Verschmelzung beider Epithelarten sehr rasch an mehreren Stellen erfolgen, wofür auch Ribbert's Abbildungen sprächen.

In seiner letzten, grösseren Arbeit (cf. S. 5, Anm. 2 i) teilt Ribbert „weitere Beobachtungen über Carcinomwachstum und das Verhalten des angrenzenden normalen Epithels" mit. Aus allen seinen diesbezüglichen Untersuchungen folgert er, dass das periphere Wachstum aller Carcinome lediglich durch Vordringen des bereits bestehenden Tumors in die Umgebung und durch Verdrängung, nicht aber durch krebsige Umwandlung des anstossenden Epithels erfolge. Auch andere Phathologen hätten sich allmählich überzeugt, dass seine Darstellungen richtig seien; dass andererseits die allgemein gültige Lehre über das periphere Wachstum des Carcinoms das Produkt einseitig

1) Neuere Arbeiten über Carcinom. Centralblatt für allgem. Pathologie. Bd. 9. S. 221.

und falsch gedeuteter Uebergangsbilder sei. Damit hätte auch die alte Lehre von dem primären Tiefenwachstum, von der Histogenese des Krebses jegliche Wahrscheinlichkeit verloren.

Zum Schluss meiner Litteraturbesprechung will ich Ribbert's Hauptargumente gegen jene alten Doktrinen kurz wiedergeben. Die früher angenommene Art des peripheren Wachstums sei für das Verständnis des Vordringens der Geschwulst entbehrlich, da ja Niemand daran denke (Virchow? Klebs?), das Einwuchern des Carcinoms in die Stützorgane des Körpers, Bindegewebe, Muskeln, Knochen von hier vorhandenen Zellen abhängig zu machen, die sich in Carcinom umwandelten, sondern man lasse die specifischen Tumorzellen sich vermehren und in die obigen Organe aktiv vordringen. Auch bei der Metastasenbildung führe man die hier entstehenden sekundären Knoten lediglich auf Wucherung vom Primärtumor abgesprengter und verschleppter specifischer Zellen zurück und lasse die angrenzenden Leberzellen z. B. sich völlig passiv verhalten — sie gingen durch Druckatrophie zu Grunde[1]). Wenn man dies für richtig halte, so hätte man a priori keinen Grund, beim peripheren Wachstum des Carcinoms eine krebsige Umwandlung zunächst unbeteiligter Zellen und aus ihnen hervorgehendes, isoliertes Tiefenwachstum anzunehmen. Nun habe Walter[2]) hiergegen eingewendet, dass das aus dem Bindegewebe nach oben wachsende Krebsepithel sich wohl kaum so regelmässig, so organisch mit den normalen epithelialen Teilen vereinigen würde, dass Bilder wie bei primärer Tiefenwucherung entstehen könnten. Allein, man finde eben solche Bilder nicht selten, die nicht anders denn als „Höhenwachstum" mit sekundärer Vereinigung aufgefasst werden könnten, besonders in jenen Fällen, wo die krebsige Wucherung nicht von der Epidermis, sondern von deren drüsigen Gebilden, also in der Tiefe gelegenen Organen ausgeht; wo der allseitig wuchernde Krebs schliesslich auch mit mehreren Zapfen mit dem Deckepithel und anderen benachbarten Hautorganen epithelialer Natur zusammenstösst und verschmilzt. Hierbei kämen gelegentlich ganz heteromorphe Epithelarten in innigen Kontakt und zur direkten Verschmelzung.

Auf manche Details der zuletzt erwähnten Ribbert'schen Ar-

1) M. B. Schmidt lässt die Leberadenome und -carcinome sich durch krebsige Umwandlung anstossender Leberzellen vergrössern. Cf. Virchow's Archiv. Bd. 148. pag. 43 im Aufsatz. „Ueber Sekretionsvorgänge in Krebsen der Schilddrüse und Leber und ihrer Metastasen."

2) Ueber das multiple Auftreten primärer bösartiger Neoplasmen. Archiv für klin. Chir. Bd. 53.

beit komme ich im Folgenden, bei der Beschreibung und illustrativen Darstellung einiger von mir untersuchter Präparate von kleineren Carcinomen und einem grossen Ulcus rodens noch zurück.

Die Präparate wurden sämtlich lebensfrisch in 4%iger Formaldehydlösung fixiert, hierauf in fliessendem Wasser vom Formol befreit und in Alkohol in steigender Koncentration, 50—100%, entwässert und gehärtet, dann teils in Celloïdin, teils in Paraffin eingebettet und möglichst in Serien zerschnitten. Diese erhaltenen Schnitte wurden in der Regel mit Ehrlich'schem Hämatoxylin gefärbt, mit Eosin gegengefärbt oder nach der van Gieson-Ernst'schen Methode behandelt und in Canadabalsam konserviert.

Es kamen etwa 60 Präparate verschiedener Tumoren zur Untersuchung, von denen hier jedoch nur fünf interessante Tumoren beschrieben und durch von mir selbstgefertigte, nicht allzu schematisch gehaltene Zeichnungen dem Leser vorgeführt werden sollen. Der Rest soll in einer späteren grösseren Arbeit, gemeinsam mit Hrn. Dr. W. Petersen, noch genauer beschrieben werden.

Im ersten Präparat handelt es sich um ein etwa handtellergrosses Ulcus rodens vom Rücken. Taf. I, Fig. 1 stellt einen Querschnitt durch die Randpartie desselben bei ca. 20facher Vergrösserung dar. Derartige Bilder zeigen etwa 8 einzelne Segmente aus allen Teilen der Peripherie des Ulcus. Bereits makroskopisch kann man an dem im Alkohol etwas abgeblassten Präparat deutlich drei Zonen unterscheiden. In der Mitte das eigentliche Ulcus, an der peripheren Partie die normale Epidermis, zwischen beiden, die eine leicht gelblichweisse Farbe besitzen, einen ziemlich gleichmässig, etwa $2^1/_2$ cm breiten, im Farbenton mehr bleigrauen Ring ebenfalls nicht ulcerierter Epidermis, welche nach dem Geschwür zu leicht emporgehoben ist und etwas überhängt. Ueber die Bedeutung jenes bleigrauen Ringes giebt uns das Mikroskop Aufschluss. Hier ist die an und für sich völlig intakte Epidermis vom centralen bis zum peripheren Rande des Ringes in ausgedehntem Masse von Krebsmassen unterwühlt, die mit den epithelialen Gebilden der ersteren in sehr interessante Beziehungen treten und mit den peripher gelegenen Carcinomsträngen im Grunde des Ulcus rodens kontinuierlich zusammenhängen. Hier, wie im ganzen Präparat überhaupt lässt sich eine erheblichere Bindegewebsreaktion nicht nachweisen. Der Haupttumor bildet eine etwa daumendicke, an den Rändern abgerundete Scheibe, die bis an die Rückenfascie heranreicht und auf letzterer quasi eine Stütze findet. Die „Alveolen" sind ausserordentlich variabel ·

in Form und Grösse, bestehen aus peripheren, mehr cylindrischen, und centralen, rundlichen und abgeplatteten Epithelien mit Neigung zu albuminösem Zerfall, ohne Verhornungstendenz. Von diesem Tumor aus ziehen teils horizontal, teils schräg empor verlaufende Krebszüge unter die an das Geschwür anstossende Haut in der obenerwähnten Breite von etwa $2^1/_2$ cm. Hierbei kommen, wie schon erwähnt, sowohl das Deckepithel der normalen Haut, wie einige Haarbälge mit diversen emporwachsenden Krebszapfen und -kolben stellenweise in nahe Beziehungen zu einander. So sehen wir an einer Stelle (cf. Taf. I, Fig. 2) das im Schnitt nicht ganz vertikal getroffene Deckepithel, das links von der Mitte des Gesichtsfeldes von den Schrägschnitten dreier Cutispapillen durchsetzt ist. Dicht unterhalb dieser Epithelmasse, welche sonst nichts Auffälliges bietet, zieht ein Ausläufer des in der Tiefe liegenden Krebsnestes vorbei. Nur ein ganz schmaler Zug spindelförmiger Bindegewebszellen trennt beide Epithelmassen, das Stratum Malpighii und den Krebsstrang, von einander. Im Uebersichtsbilde (Taf. I, Fig. 1) sehen wir wieder am rechten Rande des Bildes einen Haarbalg, der von Krebsalveolen förmlich ummauert ist, von denen einer, links oben, in sehr innige Fühlung mit dem angrenzenden Deckepithel kommt, das hier sehr verdünnt ist. Ausserdem finden sich noch im Bereich des bleigrauen Ringes unzählige Stellen, an denen Deckepithel und Krebszellen kontinuierlich zusammenhängen. Nicht die geringste Spur von Bindegewebe lässt sich zwischen beiden nachweissen. Ein kleines Schema (Taf. II, Fig. 1), sowie die mit * bezeichnete Stelle desselben bei stärkerer Vergrösserung gezeichnet (Taf. II, Fig. 2) möge eine dieser vielen Partien veranschaulichen. Das Schema selbst entspricht einer Stelle aus der äussersten Peripherie des unterminierenden Krebses.

Hier, wie an vielen anderen Stellen des Präparates beobachten wir das, worauf Walter[1]) aufmerksam gemacht: dass eigentümlicherweise die von unten heraufwachsenden Krebszapfen sich in ihrer ganzen Konfiguration den normalen Epithelmassen anpassten, dass erstere so häufig fast dieselbe Breite besässen, wie eben jene Epithelzapfen oder -leisten, mit denen sie sich vereinigt hätten — nach der Ribbert'schen Auffassung. Walter und andere Autoren nehmen deshalb letztere nicht an; bei ihnen gelten derartige Bilder als kontinuierliche Tiefenwucherung krebsig gewordenen Epithels. Gelegentlich der Beschreibung eines anderen Präparates, bei dem wir

1) L. c.

dasselbe beobachten, bei dem sogar zwei ganz heteromorphe Epithelarten dieselben Konfigurationen bilden, komme ich auf diesen Streitpunkt noch ausführlicher zu sprechen.

Der ganze Aufbau, die Anwendung der Tumorelemente lässt in unserem beschriebenen Ulcus rodens nur eine Deutung zu. Die primäre Ausgangsstelle, ob Deckepithel oder Drüsengewebe, lasse ich unentschieden, ist bei der Ulceration des Tumors zerstört und abgestossen worden. Währenddessen schickte der zunächt in die Tiefe dringende Tumor seitliche Ausläufer ab unter die an den Defekt angrenzende Haut. Jene z. T. parallel mit der Oberfläche verlaufenden, z. T. schräg zu ihr emporstrebenden Krebsstränge scheinen dem Verlauf gewisser Lymphspalten und -gefässe zu folgen und können so in den mikroskopischen Schnitten direkt verfolgt werden. Wir sehen hier zahlreiche, oft geradezu horizontale Carcinomstränge, welche die Haut im Bereich von 5—20 und mehr Cutispapillen unterminieren und zahlreiche vertikal emporgerichtete Sprossen treiben, die z. T. das Deckepithel noch nicht erreicht haben, sondern in grösserer oder geringerer Entfernung von demselben mit kolbigen Verdickungen enden; z. T. sind sie aber bereits mit dem Stratum Malpighii direkt verschmolzen.

Wir finden hier also zahlreiche erst angestrebte und nicht wenige bereits erfolgte sekundäre Vereinigungen zwischen dem normalen Deckepithel und den aus der Tiefe kommenden Krebszapfen.

Dieser Fall ist auch für den Chirurgen von Interesse. Zeigt er doch, wie weit solche Unterminierungen reichen können, und wie durchaus notwendig es ist, derartige Krebse möglichst weit vom Geschwürsrande entfernt zu umschneiden und zu excidieren, wenn man lokale Recidive durch zurückbleibendes Krebsgewebe vermeiden will.

Ein zweites Präparat ist deswegen sehr interessant, weil es, mutatis mutandis, dieselbe Verhältnisse bietet, wie sie Ribbert in seinem zuletzt erwähnten Werk eingehend beschreibt.

Auch in meinem Fall handelt es sich um ein Carcinomrecidiv im Bereich eines gesunden gestielten Hautlappens, welcher zur Deckung eines durch Excision eines etwa erbsengrossen Tumors oberhalb des rechten Nasenflügels entstandenen Defektes herbeigezogen war. Die Wunde heilte glatt, der überpflanzte Hautlappen verwuchs fest und innig mit der angrenzenden Hautpartie. Etwa 1 Jahr nach der Operation stellte sich Pat. wieder vor mit einem etwa linsengrossen Knötchen am rechten Rande des überpflanzten Hautlappens, neben der sichtbaren Narbe. Der nunmehr durch eine abermalige

Excision gewonnene Tumor zeigt histologisch dieselben Details, wie der Primärtumor, der vor Jahresfrist entfernt worden war. Damals dachte man zunächst an ein alveoläres Sarkom. Doch der Zusammenhang mit dem Deckepithel und, allerdings spärlich vorhandenen Hornperlen führten schliesslich zur Diagnose: Epitheliom.

In den mir vorliegenden Serienschnitten des zweiten Tumors zeigt sich ebenfalls wenig ausgeprägte Neigung zur Verhornung der in grossen „Alveolen" angeordneten, sehr chromatinreichen Zellen. Letztere sind verhältnismässig klein, zeigen an der Peripherie der Krebsnester nicht das uns gewohnte Bild pallisadenförmiger Anordnung sondern in der Hauptsache spindelige und rundliche Formen mit ganz regelloser Konfiguration. Die Tumormassen grenzen in der Tiefe an das Perichondrium des Nasenflügelknorpels, erreichen oben mit einigen Zapfen die etwas verdünnte Epidermis, mit welcher sie recht regellos verschmelzen, unbekümmert um die hier vorhandene Anordnung der Epithelleisten und -zapfen. In der Narbe selbst ist das Deckepithel etwas verdickt und wird, ohne selbst specifische Veränderungen zu zeigen, von einem breiten Krebsstrang durchsetzt. Die an letzteren unmittelbar anstossenden Epidermiszellen sind stark abgeplattet und zeigen beginnende Nekrose (Taf. II, Fig. 3).

Es giebt nur eine Erklärung für die hier vorliegenden Verhältnisse; die Excision des ersten Tumors war nicht weit genug im Gesunden ausgeführt worden, es blieben periphere Nester zurück, welche nach oder bei der Anheilung des transplantierten Stirnlappens ihre Ausläufer in letzteren wie in einen locus minoris resistentiae und gegen dessen gesundes Deckepithel emporschickten. Es ist mir nicht ganz unwahrscheinlich, dass dieser Process durch das Eindringen neugebildeter Gefässsprossen in den anheilenden Hautlappen begünstigt wurde.

An dritter Stelle sei ein Präparat beschrieben und illustriert, welches auch durch das hier zu beobachtende Zusammentreffen zweier ganz heterogener und heteromorpher Epithelarten, durch das Verschmelzen von Cylinder- und Pflasterepithelien in annähernd konformen und gleich breiten Massen sehr interessant und instruktiv ist.

Ein Cylinderzellenkrebs des Mastdarms, der in seinem ganzen Aufbau einigermassen an das Cystoma papilliferum ovarii erinnert, hat sich, von der vorderen Wand des Darmrohres ausgehend, durch das perineale Gewebe einen Weg bis zur hinteren Vaginalwand gebahnt und hierselbst im Bereich der Plicae palmatae eine etwas über haselnussgrosse, papilläre Prominenz erzeugt. Das ihn z. T.

noch bedeckende vaginale Pflasterepithel mit seinen Epithelleisten und -zapfen ist am Rande des Tumors in den bizarrsten Formen durch dessen Wachstum mechanisch alteriert, zu langen plexiformen Zellzügen gedehnt, die jedoch z. T. nur deshalb so sonderbar und auffällig erscheinen, weil der Schnitt nicht genau senkrecht, sondern ziemlich schräg durch den Tumor und die angrenzende Scheidenschleimhaut ging. Dadurch werden vielfach Wucherungen des Vaginalepithels vorgetäuscht, die in Wirklichkeit nicht vorhanden sind, nicht einmal an den vielen Stellen, wo das krebsige Epithel mit dem letzteren in direkte Verbindung tritt. In etwa 100 daraufhin untersuchten Schnitten sind selbst hier im Epithel der Scheidenschleimhaut nirgends Kernteilungsfiguren, geschweige denn atypische Kernteilungen oder Epithelformen zu finden. Nur insofern wird dasselbe durch den andrängenden Krebs alteriert, als es stellenweise zur Nekrose gebracht, und nun von ersterem durchbrochen und überwuchert wird. Hier bildet der Tumor dann kleine polypöse Wucherungen. Dort, wo das von einem Krebsstrang durchsetzte noch normale Scheidenepithel schräg getroffen, oder wo der Krebsstrang letzteres an und für sich mehr schräg oder horizontal durchzieht, sehen wir auf den Schnitten die typischen, cylindrischen, durch den gegenseitigen Druck etwas difformierten, stark chromatinreichen Tumorzellen gleichsam von einer Mauer vaginaler Pflasterepithelien umgeben. Die interessantesten Bilder finden wir jedoch mehr an der Grenze zum gesunden, am Tumor sich emporschlagenden Scheidenepithel. Ein solches sei durch Tafel III, Figur 1 illustriert. Wir sehen hier drei benachbarte Leisten der Scheidenschleimhaut sich in der Tiefe direkt mit fast mathematisch genau gleich breiten Strängen eben jener chromatinreicheren Cylinderzellen vereinigen, welche den in der Tiefe befindlichen Tumor so charakterisieren. Selbst in den unmittelbar an die Tumorelemente anstossenden blässer tingierten Pflasterzellen lässt sich gar nichts nachweisen, was auf lokale Infektion oder krebsige Umwandlung durch den heranwachsenden Krebs zu beziehen wäre, worauf ich schon oben hinwies. Nicht einmal das Vorkommen von Leukocyten, von Wanderzellen zwischen der Schleimhaut der Vagina bietet etwas Auffallendes, da selbiges zu den physiologischen Erscheinungen gehört.

Nun wollen wir uns die drei erwähnten Kontaktstellen zwischen Carcinomgewebe und Vaginalepithel auf ihre ganze Konfiguration genauer ansehen. Das untere Ende der mittleren, schmalen Epithelleiste sieht so aus, als ob es durch den hart an ihm entlang nach oben

ziehenden, von unten herkommenden Krebsstrang etwas nach rechts (vom Beschauer) gedrängt und verdünnt worden ist. Allem Anschein nach schiebt sich an der linken Seite des Epithelzapfens der Krebsstrang empor, nach oben an Zahl der Zelllagen abnehmend, sich verschmälernd. Bei schwächerer Vergrösserung scheint es jedoch, wie wenn Krebsstrang und Epithelleiste einander so begegnet wären, wie die mit den Spitzen entgegengeführten Finger. Rechts oben in der Zeichnung sehen wir genau dieselbe Konfiguration, nur dass hier beide Epithelmassen erheblich breiter sind. Links oben wieder ziehen einige Krebszellen an dem rechten Rande der breiten Epithelleiste empor. Ueberall verhält sich das Pflasterepithel rein passiv.

Es liegt hier also ein Fall vor, wo, trotz des kontinuierlichen Zusammenhangs von Krebs und normalem Epithel, wegen des differenten Baues beider Elemente an eine krebsige Tiefenwucherung des letzteren gar nicht zu denken ist. Wie sollte auch aus dem Pflasterepithel genau dasselbe Cylinderepithel entstehen können, welches das Mastdarmcarcinom bildet und charakterisiert? Es ist ein Analogon jener oft schwer zu erkennenden Verschmelzungen von Magenkrebs mit der Schleimhaut des Colon oder umgekehrt, wo also nach Verlötung zweier Darmteile mit annähernd gleichem Zellentypus von der Schleimhaut des einen ein Cylinderkrebs in die Tiefe dringt und mit den Cylinderzellen der anderen Mucosa in Beziehungen kommt.

Wenn nun die eigentliche Ausgangsstelle durch Ulceration vernichtet ist, dann liegt die Gefahr vor, ein ursprüngliches, nach dem Darmkanal durchgebrochenes Magencarcinom für ein primäres Darmcarcinom zu halten, was dann noch leichter geschieht, wenn auch im Darm bereits ulceröse Processe sich abspielen. Dann kann die Entscheidung geradezu unmöglich werden, ob ein Magen-, ob ein Darmkrebs vorliegt.

Auch solche Fälle machen bekanntlich dem Diagnostiker oft erhebliche Schwierigkeiten, bei denen, wie z. B. in der Haut, die krebsige Wucherung nicht vom Deckepithel sondern von den Epithelien der Schweiss- und Talgdrüsen oder von den Haarbälgen ausging. In einer anderen Hinsicht bieten sie jedoch weniger Schwierigkeiten dar, als primäre Deckepithelkrebse; ich meine, für die Beantwortung der Frage: „Weshalb wuchern gerade die von ihnen ausgehenden Krebse besonders oft gegen das Oberflächenepithel empor?“

Wenn wir uns nach dem bisher ziemlich allgemein angenommenen und wohl richtigen Modus des primären Tiefenwachstums primärer Haut- und Schleimhautkrebse vorstellen, dass diese Tiefen-

wucherung, wie aus obenstehendem Schema 1 ersichtlich, in der, auf der grössten Ausdehnung der Oberflächenepithelien, A≺–≻B, senkrechten Richtung C—≻D erfolgt, so ist es, meines Erachtens, nichts Auffallendes, dass, wie aus Schema 2 hervorgeht, Krebswucherungen, die von Schweissdrüsenausführungsgängen (C—≻D) und Haarbälgen ($C_1$ —≻$D_1$) ausgehen, gelegentlich horizontal, also parallel zu A≺ –≻B verlaufende Stränge bilden, deren dem Deckepithel benachbarte Sprossen mit ersterem in Verbindung treten können. Denn sowohl der Haarbalg, wie die Schweissdrüse haben ihr „physiologisches“ Tiefenwachstum abgeschlossen, bei beiden entspricht

Fig. 1.

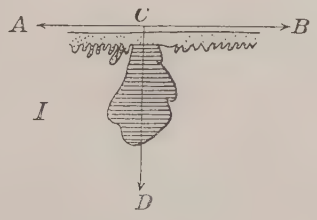


Fig. 2.

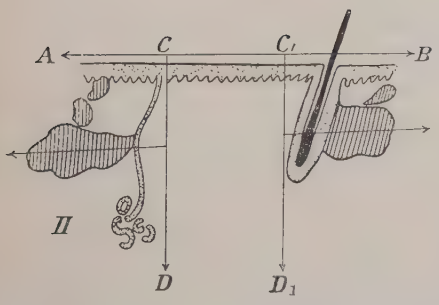


Fig. 3.

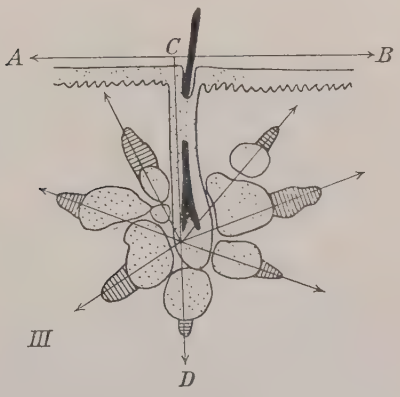


der Ausdehnung A≺–≻B in Schema 1 die Senkrechte, C—≻D, bezw. $C_1$ —≻$D_1$. Eben deshalb ist die von diesen Gebilden ausgehende „Tiefenwucherung“ zur Oberfläche mehr oder minder parallel gerichtet. Nehmen wir nun gar (cf. Schema 3) eine Talgdrüse die bekanntlich vom Haarbalg aus nahezu in letzterer Richtung abzweigt, so kann a priori von jedem ihrer Läppchen eine auf letzteres bezogene Tiefenwucherung krebsig gewordenen Drüsenepithels ausgehen, wie die Pfeilrosette veranschaulichen soll. Hier ist nun die Gelegenheit für primäres „Höhenwachstum“, auf die Oberfläche

bezogen, von vornherein gegeben.

Und wenn schliesslich, wie in unserem Falle von Mastdarmkrebs der Tumor die der Darmschleimhaut annähernd paralelle Vaginalmucosa erreicht, so kann hier von einem „Höhenwachstum" des Mastdarmkrebses überhaupt nicht gesprochen werden, wenigstens nicht von einem Höhenwachstum im Sinne Ribbert's! Solche Tumoren zeigen selbstverständlich besonders häufig angestrebte oder vollendete sekundäre Vereinigungen zwischen Krebsgewebe und der unbeteiligten parallelen Schleimhaut, in unserem Falle, dem Vaginalepithel. Hier hätte der Mastdarmkrebs seine einmal eingeschlagene primäre Tiefenwucherung in der That nicht konsequenter innehalten können. Die Begriffe Tiefen- und Höhenwachstum müssen logisch auf die Ausgangsstelle des Tumors bezogen werden!

Es ist daher wohl nicht ganz gerechtfertigt, dass Ribbert zum Beweise des Vorkommens von „retrogradem Höhenwachstum bei Deckepitheliomen" solche Fälle heranzieht. Dieselben können nur dazu dienen, zu zeigen, wie oft sekundäre Vereinigungen zwischen Krebs- und normalem Deck- bezw. Drüsenepithel vorkommen.

Als viertes Präparat sei ein verhornendes Epitheliom der Nase erwähnt, und eine charakteristische Stelle desselben bildlich dargestellt (cf. Taf. III, Fig. 2). Die Ausgangsstelle des etwa wallnussgrossen Tumors lässt sich aus den vorhandenen Schnitten nicht eruieren. Er grenzt in der Tiefe an das Perichondrium des Nasenknorpels und oben an das Deckepithel der Haut, mit welchem er in mannigfache Beziehungen tritt, die mit absoluter Sicherheit gegen ein primäres Tiefenwachstum sprechen. Die sehr chromatinreichen Zellen des grossalvolären Tumors sind auffallend pleomorph: vom Typus normaler Zellen des Rete Malpighii bis zu mehrkernigen Riesenzellen, Zellinvaginationen u. s. w. die verschiedensten Uebergänge und Variationen, daneben zahlreiche asymmetrische Mitosen. Die Verhornung ist nur gering entwickelt, dagegen enthalten einige Alveolen cystische Räume, deren Inhalt fast an den von Atheromen erinnert.

Der so gebaute Tumor tritt, wie schon erwähnt, mit der Epidermis hier und dort in Kontakt. So finden wir an einer Stelle (Taf. II, Fig. 2) Krebszapfen, welche in je einer Cutispapille hart am Stratum Malpighii vorbeiziehen. Zwischen beiden so heteromorphen Zellmassen ist eine sehr schmale Schicht Bindegewebe nachweisbar. Solche Bilder können nur als angestrebte sekundäre Vereinigung gedeutet werden; hier handelt es sich wohl auch um

wirkliches, retrogrades Höhenwachstum von Carcinom, denn die, wenn auch gering entwickelte Verhornung scheint auf eine Abstammung des Krebses vom Deckepithel hinzuweisen, doch lässt sich dieselbe aus den wenigen vorhandenen Schnitten nicht mit Sicherheit feststellen.

An anderen Stellen unseres Präparates findet ein kontinuierlicher Uebergang beider Epithelarten in erheblichen Breitendimensionen statt, wobei das Oberflächenepithel etwas verdünnt erscheint und seine Epithelleisten verloren hat. Hier hat sicherlich eine ausgedehnte sekundäre Verschmelzung von Krebs- mit normalem Deckepithel stattgefunden. In unmittelbarer Nachbarschaft des ersteren sind die Retezellen durch Druckatrophie wohl zu Grunde gegangen, ihre benachbarten Epidermiszellen suchen ihren Defekt durch beschleunigte Kernteilung zu ersetzen. Daher wohl die vielen typischen Kernteilungsfiguren an solchen Stellen. Ob das aber bereits als Carcinomwucherung unter lokaler Kontaktinfektion aufzufassen ist oder nur als Regenerationserscheinung, lasse ich dahingestellt. Letzteres kommt mir jedoch wahrscheinlicher vor.

Wieder an einer anderen Stelle sehen wir im Deckepithel eine unregelmässig rundliche Lücke. Nach der freien Oberfläche zu ist dieselbe von einer einfachen Lage von Epidermiszellen und einer darüber hinziehenden Hornlamelle abgeschlossen; nach der Cutis zu geht das Epithel kontinuierlich in Zellen über, die in ihrem Bau völlig mit den Carcinomzellen übereinstimmen. Ein Zusammenhang derselben mit dem Haupttumor wird durch die Konfiguration der Details sehr wahrscheinlich gemacht, wenn er auch aus den vorhandenen Schnitten nicht direkt nachgewiesen werden kann.

Das Präparat bietet somit der einwandfreien Deutung einige Schwierigkeiten, demonstriert aber dadurch zugleich, wie schwer es ist, aus nur wenigen Schnitten bestimmte sichere Schlüsse und Entscheidungen über vorhandenes primäres Tiefenwachstum oder sekundäre Vereinigung zu ziehen. Die illustrierte Partie lässt allerdings an ihrer Entstehung keine Zweifel aufkommen.

Zum Schluss sei ein Carcinom der äusseren Wangenhaut etwas ausführlicher beschrieben und in mehreren Zeichnungen auf interessante Details hingewiesen, die für sich zu ganz falschen Vorstellungen verleiten können und erst durch den allgemeinen Aufbau des Tumors verständlich werden.

Der etwa kirschkerngrosse Haupttumor ist von der quergestreiften Wangenmuskulatur durch eine schmale Zone von Binde-

gewebe getrennt. Die Wangenepidermis wird durch den anscheinend ganz subkutan liegenden Tumor etwas eleviert, doch nur in dem Grade, wie dies auch bei einem Lipom- oder Fibromknötchen von Kirschkerngrösse der Fall wäre. Bei makroskopischer Betrachtung der gefärbten Schnitte scheint der Krebsknoten zunächst von einer etwa $^1/_2$ mm dicken Bindegewebskapsel umhüllt. Dieselbe grenzt nach oben, von Alveolen reichlich durchsetzt, bis an die stellenweise defekte Epitheldecke, welche an den Rändern des Tumors, mehr zum Gesunden zu, in exquisiter Weise das demonstriert, was Ribbert als Dehnung von Epithelzapfen und Drüsenschläuchen durch emporwucherndes Bindegewebe bezeichnet. Was aber im Gegensatz hierzu an unserem Präparat auffällt, ist der Umstand, dass von einer erheblichen Bindegewebsvermehrung, von einer besonderen Erhebung der Epidermis durch wucherndes Bindegewebe gar nicht die Rede ist. In unbedeutendem Masse ist das Bindegewebe allerdings vermehrt, doch lasse ich es dahingestellt, ob dieser Umstand die Epithelausziehungen und Dehnungen erklären kann; ich will es unentschieden lassen, ob die geringe Bindegewebsproliferation im Ribbert'schen Sinne als eine primäre Erscheinung anzusprechen sei oder nicht vielmehr als eine rein zufällige Komplikation oder gar als sekundäre Reizfolge.

An der letzterwähnten Stelle unseres Präparates (cf. Taf. IV, Fig. 1) finden wir mehrere Krebsstränge, welche in ihrem histologischen Bau durchaus mit dem in der Tiefe liegenden Tumor übereinstimmen; in ihrer Nähe einige stark gedehnte und wie um die hier befindlichen Alveolen herum in die Tiefe ziehende Epithelleisten, die ich nicht, wie Ribbert als Produkt einer Dehnung durch emporwachsendes Bindegewebe ansehen kann. Ich habe für dies Phänomen eine andere, wohl auch einfachere Erklärung. Wenn ein Krebsstrang von unten her in eine Cutispapille hineinwuchert und hier durch Vermehrung seiner zelligen Elemente auch in der Dicke zunimmt, so beansprucht er einen gewissen Raum, der Wachstumsdruck pflanzt sich allseitig fort, das Bindegewebe wird zur Seite gedrängt, und wenn der Krebsstrang mehr parallel zum First der Cutisleiste in deren oberem oder mittlerem Teil entlang zieht, dann drängt er indirekt durch das trennende Bindegewebe auch die oberen und mittleren Partien zweier benachbarter Epithelleisten, bezw. Zapfen auseinander; er buchtet sie aus, da die unteren Enden derselben weniger vom Druck betroffen werden und deshalb ihre physiologische Entfernung leichter beibehalten können.

Tafel IV, Fig. 2 stellt eine interessante Stelle aus derselben Partie des Präparates dar. Wir sehen in der Zeichnung die nach links hin verdünnte Epidermis; rechts von der senkrechten Mittellinie ziehen die unteren Enden entweder zweier benachbarter Epithelleisten oder die Lamellen einer einzigen, auseinandergespaltenen Leiste, stark divergierend, hinab, eine Art Becher bildend, in welchen ein, wie von einer Kapsel umschlossener Krebsalveolus eingelagert erscheint. Auf keinem einzigen Schnitt treten die beiden Epithelarten näher aneinander. Und trotzdem der Alveolus fast mit mathematischer Genauigkeit in der senkrechten Achse der über ihm vorhandenen Epithelleiste steht, kann man, eben wegen der fehlenden Verbindung beider nicht daran zweifeln, dass es sich hier um eine angestrebte sekundäre Verschmelzung beider handelt. Und das um so weniger, als aus anderen Schnitten der Zusammenhang jenes ovalen Alveolus mit den in der Tiefe befindlichen des Haupttumors hervorgeht. — Nach rechts oben lassen sich die Krebsmassen des letzteren durch die erwähnte Bindegewebshülle hindurch kontinuierlich bis zu einem Haarbalg verfolgen (vgl. Taf. IV, Fig. 3). Ich muss gestehen, dass ich zunächst den Eindruck hatte, als wenn dieser Haarbalg die primäre Ausgangsstelle des Tumors repräsentiere, zumal auch nach der rechten Seite vom Haarbalg wieder kontinuierlich dünne, netzförmig angeordnete Krebsstränge in die Tiefe nach rechts ziehen, wo sie teils blind endigen, teils mit grösseren Alveolen in Zusammenhang treten, welche wie aus den Schnitten hervorgeht, in keiner anderen direkten Verbindung mit den links vom Haarbalg befindlichen Alveolen des Haupttumors stehen, als eben durch jene plexiform angeordneten Stränge, welche von ihnen aus zunächst nach links oben zum Haarbalg, von diesem wieder nach rechts unten zum Haupttumor hinziehen. Die ganze Anordnung spricht jedoch dafür, dass wir in diesem Haarbalg nicht die Ursprungsstätte des Haupttumors zu suchen haben, sondern in der bereits zum Zerfall gekommenen Epidermis. Von hier ging eine krebsige Tiefenwucherung primär aus, welche den Haupttumor darstellt. Von diesem drangen einzelne Sprossen nach rechts oben zum mehrfach erwähnten Haarbalg empor, verschmolzen mit dessen Epithelien, umwuchsen dieselben und trieben schliesslich neue Zweige nach rechts unten zu. Nur eine Möglichkeit gäbe es noch, welche die ganze Anordnung erklären könnte. Nachdem vom Deckepithel der Haupttumor in die Tiefe gewuchert, ging von dem Haarbalg eine zweite krebsige Tiefenwucherung ziemlich allseitig, in plexiformer

Anordnung, aus, deren, dem Haupttumor benachbarte, also nach links unten dringende Ausläufer mit letzterem verschmolzen. Dann müsste man aber eine krebsige Umwandlung des ganzen Haarbalges supponieren. Derselbe unterscheidet sich jedoch von einem normalen Haarbalg nur dadurch, dass er mit Krebszügen multipel in Verbindung steht, und zwar so innig, dass man hier zunächst unwillkürlich den Ausgangspunkt der Krebswucherung sucht.

Wie ich schon an früherer Stelle kurz erwähnte, beobachtet man keineswegs selten die Erscheinung, dass bei unzweifelhaften sekundären Vereinigungen die an die normalen Deckepithelleisten und Drüsenfundi herangewachsenen Krebsstränge bereits in einiger Entfernung von der Centralstelle in der Breite ziemlich genau mit denjenigen Gebilden übereinstimmen, mit welchen sie in Verbindung getreten sind. Noch auffallender ist es jedoch, dass sogar bei erst angestrebter sekundärer Vereinigung, wie in vielen der hier nicht genauer beschriebenen Präparate, bereits in erheblicher Entfernung vom Deck- bezw. Drüsenepithel, eine derartige Anpassung in der Breitendimension zu verzeichnen ist, und sehr häufig bereits in diesem Stadium beide Epithelialgebilde in einer gemeinsamen Längsachse stehen. Es scheint bei dem Zustandekommen derartiger Konfigurationen eine gewisse Gesetzmässigkeit mitzuwirken, die vielleicht ihren Grund in der Gewebsstruktur des Stromas hat.

Aber es ist dies keine konstante Erscheinung. Denn nicht selten tritt keine derartige Anpassung ein und wuchern die emporstrebenden Krebszüge nicht gegen die Firste der Epithelleisten, sondern in einer Cutispapille hinauf, stösst der Krebskolben nicht mit der Haarzwiebel oder dem Drüsenfundus zusammen, sondern gleitet zunächst haarscharf an letzteren vorbei, um erst an einer höher gelegenen Stelle gelegentlich die Haarbalgscheide, bezw. die Membrana propria der Drüse zu durchbrechen und mit den Epithelien dieser zu konfluieren. Dadurch können leicht Breitenanpassungen vorgetäuscht werden.

Ziehen wir zum Schluss das Resultat der in der Litteraturbesprechung erwähnten und kritisierten Ansichten über das periphere Wachstum der Carcinome und über den Wert des Studiums der Randpartien grösserer Krebse für die Frage ihrer Histogenese, und vergleichen wir dasselbe mit den Ergebnissen, welche die Untersuchung der 5 hier beschriebenen und weiterer, über 60 Carcinome ergab, so müssen wir betonen:

1) Sekundäre Verschmelzungen von Carcinom mit normalem Deck- und Drüsenepithel kommen am Rande der Tumoren entschieden häufiger

vor, als sie von anderer Seite bisher anerkannt werden.

2) Dieselben sind a priori dort viel häufiger zu erwarten und bieten dort nichts Auffälliges, wo die Krebswucherung nicht vom Deckepithel, sondern von jenen „physiologischen" Tiefenwucherungen desselben ausgeht, welche wir in Haarbälgen, Schweissdrüsen u. s. w. zu suchen haben. Derartige sekundäre Verschmelzungen zwischen Drüsenkrebs und Deckepithel können jedoch nicht als Beweis für das Vorkommen jenes retrograden Höhenwachstums angesehen werden, welches Ribbert für die typischen Deckepitheliome als charakteristisch bezeichnet. Denn die Begriffe primäre Tiefenwucherung, sekundäres, retrogrades Höhenwachstum müssen logisch auf den Ausgangspunkt der Wucherungen bezogen werden, nicht aber auf jene Epithelien, mit denen sie zufällig konfluieren. Es gilt das besonders auch für jene Fälle, wo ein Schleimhautcarcinom, nach Durchsetzung der tieferen Schichten, mit der äusseren Haut oder einer parallelen Schleimhaut verschmilzt.

3) Sekundäre Vereinigungen bieten nur dann der Diagnose geringere Schwierigkeiten dar, wenn sie noch nicht ganz vollendet sind, sondern erst angestrebt werden. Denn hierbei entstehen Bilder, die durch kontinuierliche primäre Tiefenwucherung nicht zu erklären sind. Sobald es jedoch bereits zu wirklicher Verschmelzung beider Epithelmassen in ihrer ganzen Breite gekommen ist, bieten die hierbei oft zu Stande kommenden seltsamen Konfigurationen ihrer Kontouren zumeist unklare Verhältnisse, die, je nachdem der Untersuchende den alten oder den neuen Ansichten über den Modus des Randwachstums huldigt, bald als selbständige Tiefenwucherung, bald als sekundäre Vereinigung gedeutet werden können.

4) Hieraus geht hervor, dass bei dem peripheren Wachstum der Carcinome das „Höhenwachstum" — im weiteren Sinne —, die sekundäre Vereinigung der Carcinomzapfen mit gesundem Epithel und darauf folgender Zerstörung desselben eine grosse Rolle spielt. Doch ist es ganz entschieden unzulässig, diesen Wachstumsmodus als den ausschliesslichen hinzustellen. Hierauf komme ich noch in einer späteren Arbeit zu sprechen. Er scheint häufiger bei Carcinomen des Integuments, seltener bei solchen der Darmschleimhaut vorzukommen.

Bei über 60 beginnenden Carcinomen der äusseren Haut konnte diesem „Höhenwachstum" — nicht dem ausschliesslichen retrograden im Sinne Ribbert's — nur etwa in der Hälfte der Fälle eine erhebliche Rolle bei dem Randwachstum zugeschrieben werden. Einige andere Fälle liessen kein bestimmtes Urteil über ihren Wachstums-

modus zu, bei anderen liess sich jedoch mit aller Bestimmtheit ein peripheres Wachstum des Krebses durch von einander unabhängige multiple Tiefenwucherungen feststellen. In einigen dieser Krebse blieben die so entstandenen Herde ohne Verbindung in der Tiefe, bei anderen wies die gleiche Grösse benachbarter zusammenhängender, mit dem Deckepithel in Verbindung stehender Herde auf eine Verschmelzung zweier isolierter Tiefenwucherungen hin.

5) Aus allem Angeführten muss aber auch geschlossen werden, dass es zum mindesten bedenklich ist, von denjenigen Bildern, welche die Ränder grösserer, besonders ulcerierter Carcinome bieten, Schlüsse und Folgerungen auf deren Histogenese zu ziehen, und es muss als ein grosses Verdienst Ribbert's angesehen werden, dass er darauf mit besonderem Nachdruck hingewiesen hat. Dieses sein Verdienst muss man anerkennen, auch wenn man über die Histogenese des Krebses zur Zeit noch anderer Ansicht als Ribbert sein darf.

Zum Schluss kann ich nicht umhin, Herrn Geh.-Rat Prof. V. Czerny meinen verbindlichsten Dank dafür auszusprechen, dass er mir gestattete, im Laboratorium der chirurgischen Klinik zu Heidelberg das von Herrn Privatdozenten Dr. W. Petersen seit 1895 angesammelte Material wenig vorgeschrittener oder beginnender Carcinome, histologisch zu verarbeiten. Nicht geringeren Dank schulde ich Herrn Dr. Petersen für seine Anregung zu dieser Arbeit und die bereitwillige Ueberlassung des erwähnten Materials.

## Erklärung der Abbildungen
auf Taf. I—IV.

Taf. I. Fig. 1. Schnitt durch den Geschwürsrand eines handtellergrossen Ulcus rodens dorsi. Vergr. ca. 20.
Fig. 2. Aus demselben Präparat aus der äussersten Peripherie des Tumors. Vergr. ca. 120.

Taf. II. Fig. 1. Schematisch. Gleichfalls aus der Peripherie desselben Tumors. Vergr. ca. 50.
Fig. 2. Die mit * bezeichnete Stelle aus Fig. 1 bei ca. 200facher Vergrösserung.
Fig. 3. Recidiv eines Epithelioms des Nasenrückens unterhalb eines transplantierten Stirnlappens. Die Krebsmassen dringen hier bis in das Deckepithel des letzteren empor. Vergr. ca. 180.

Taf. III. Fig. 1. Cylinderzellenkrebs des Mastdarms, welcher durch das rectovaginale Gewebe hindurchgedrungen und nun mit dem Scheidenepithel Verbindungen eingegangen ist. Vergr. ca. 200.
Fig. 2. Aus einem verhornenden Epitheliom der Nase. Vergr. ca. 150.

Taf. IV. Fig. 1 u. 2. Stellen aus demselben Tumor, wie er in Taf. IV, Fig. 3 abgebildet ist. Verg. ca. 120.
Fig. 3. Aus einem Carcinom der äusseren Wangenhaut. Ungefähr in der Mitte der obere Teil eines schräg-tangential angeschnittenen Haarbalges. Vergr. ca. 160.

Fig. 1.

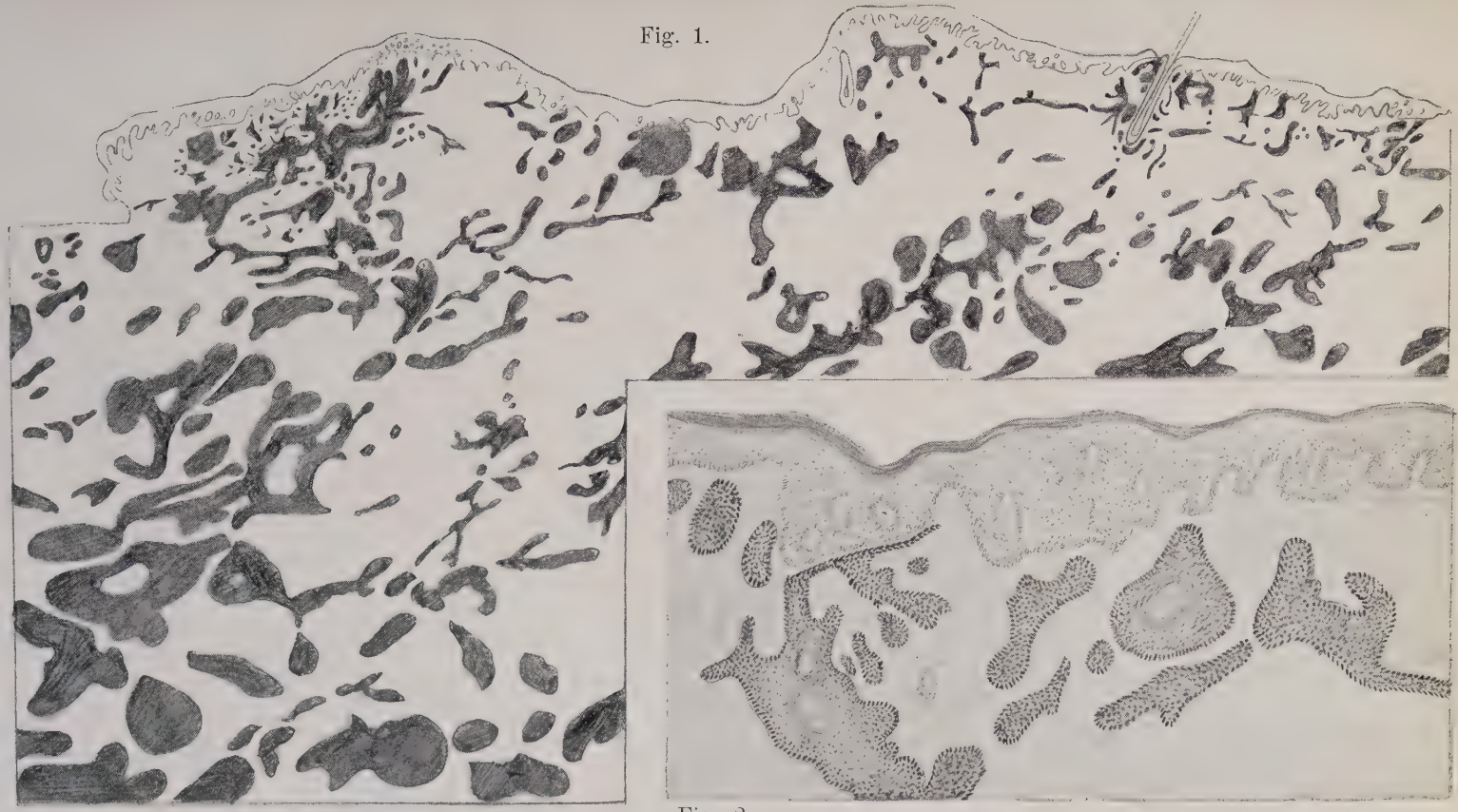

Fig. 2.



H. Laupp'sche Buchhandlung in Tübingen.

Fig. 1.



Fig. 2.

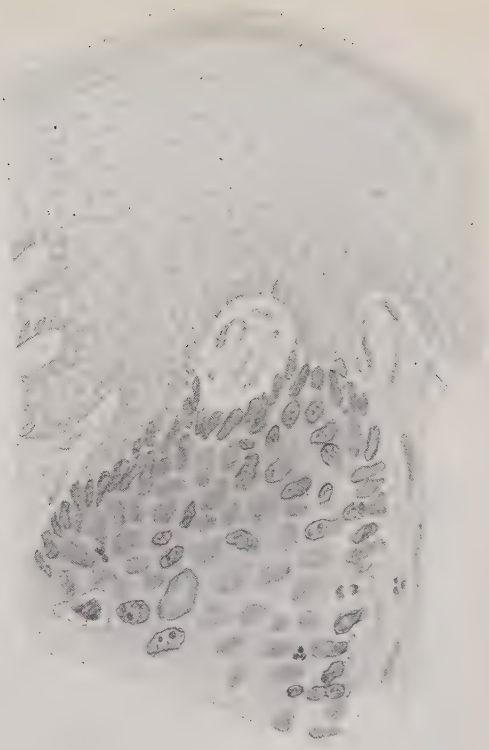

Fig. 3

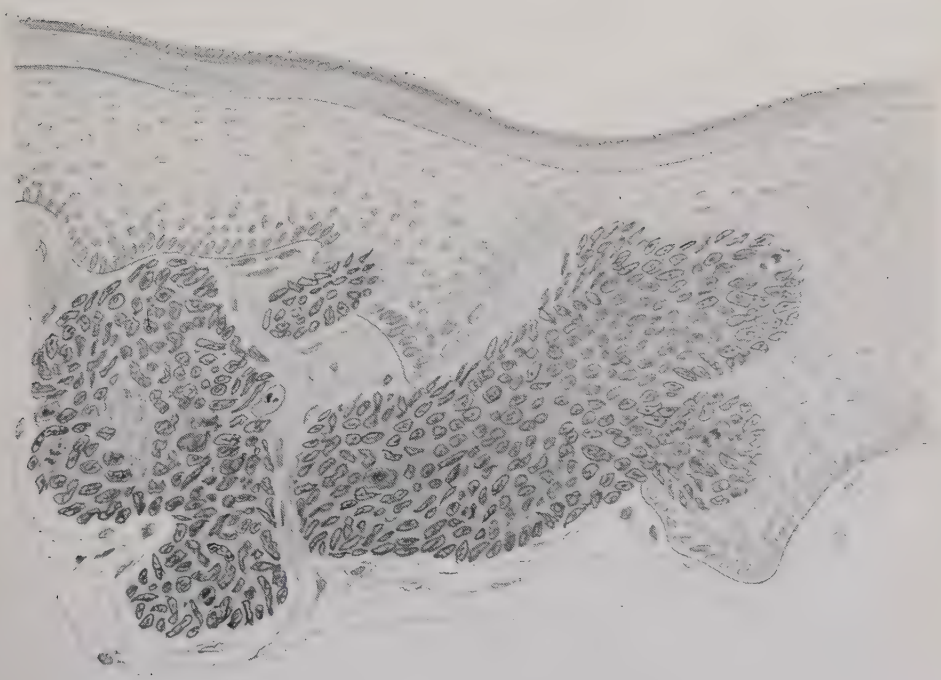

H. Laupp'sche Buchhandlung in Tübingen.

Fig. 1.

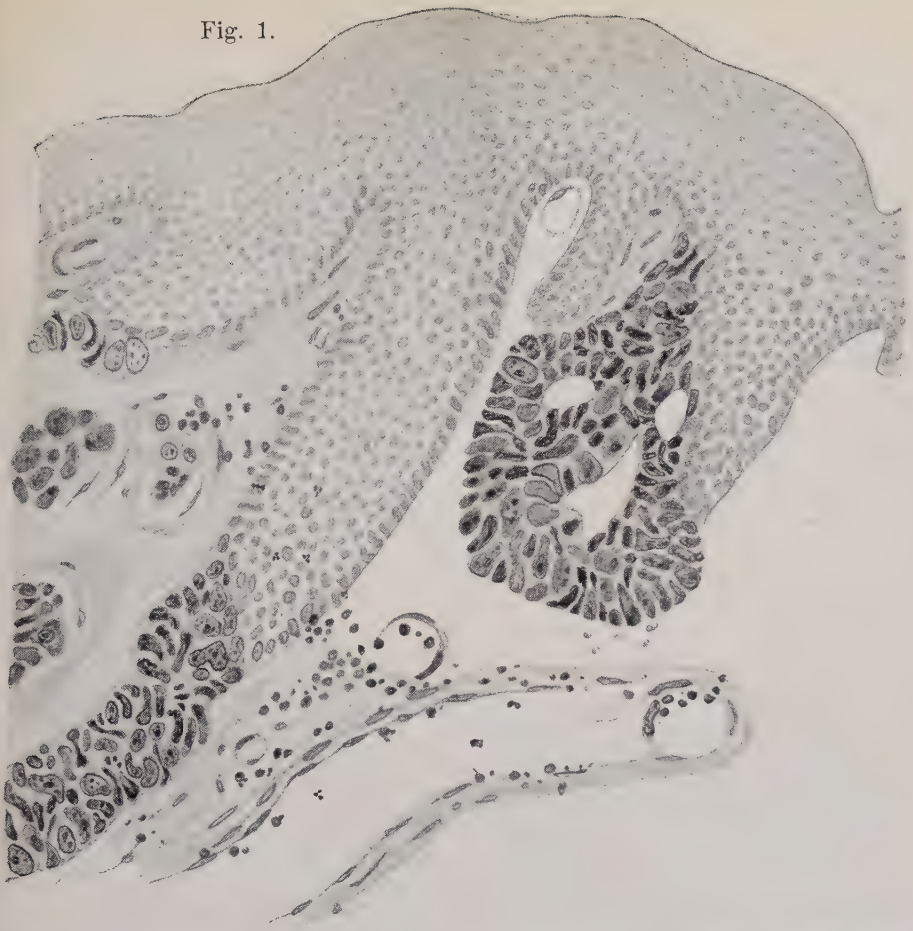

Fig. 2.

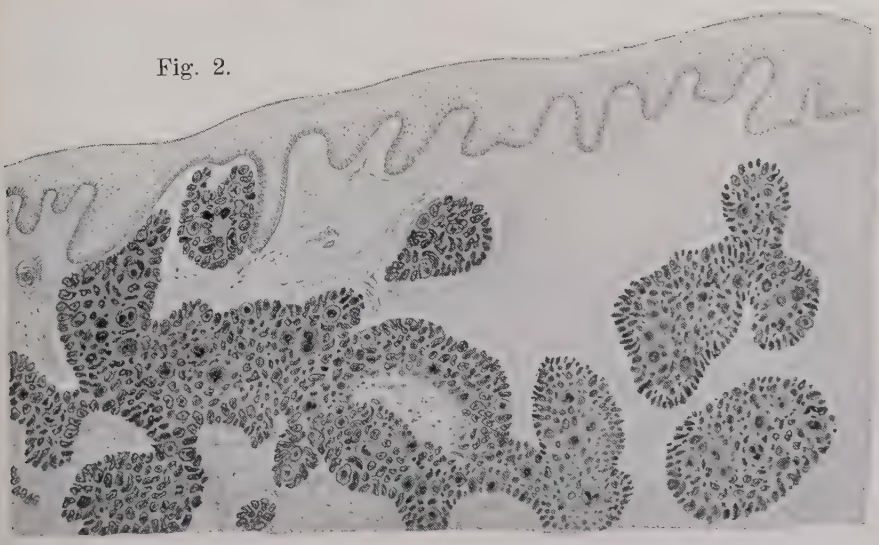

H. Laupp'sche Buchhandlung in Tübingen.

Fig. 1.

Fig. 2.

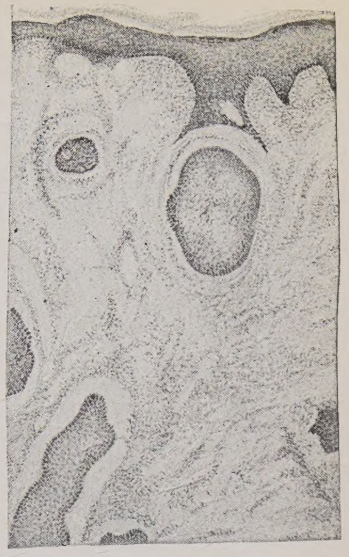

Fig. 3.

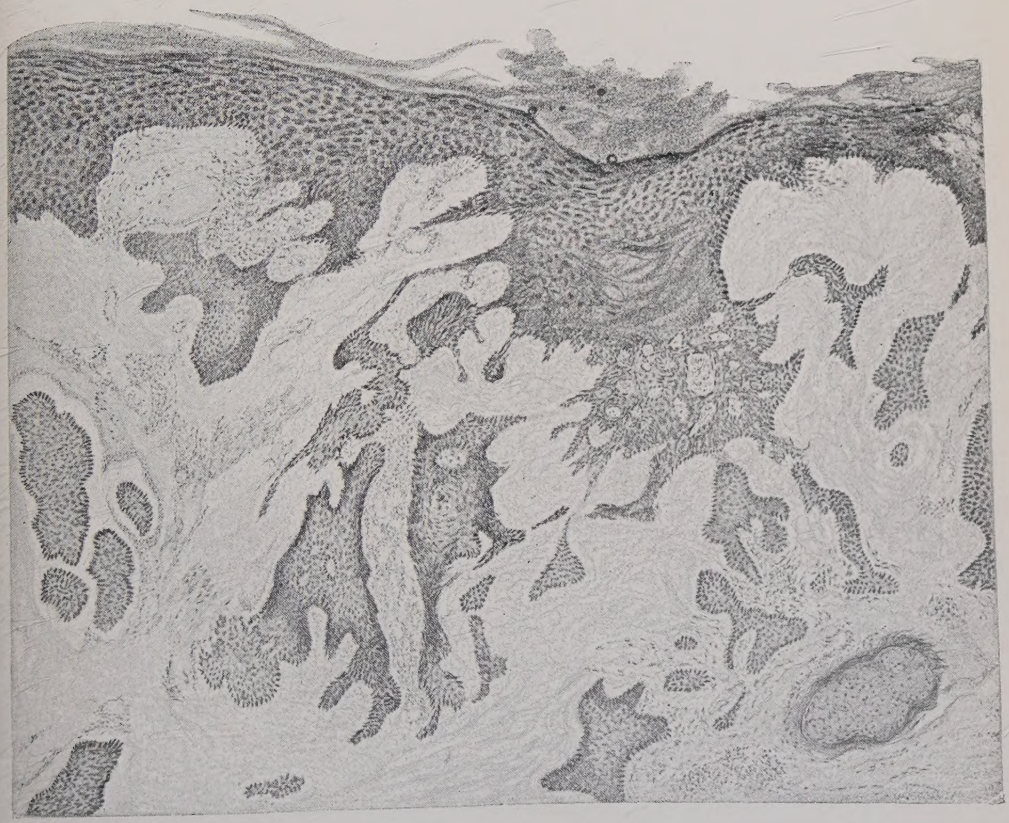

H. Laupp'sche Buchhandlung in Tübingen.